Tuberculosis de las cavidades nasales y paranasales

A Ennouri
H Hajri
N Bouzouaa

Resumen. – *La tuberculosis, que había casi desaparecido en los países desarrollados desde hace aproximadamente treinta años, constituye un problema de actualidad en razón de un recrudecimiento y de la asociación frecuente con la infección por el VIH.*
En los países en vía de desarrollo se presenta de manera endémica [5, 6, 11, 12, 14, 16, 21]. *La localización en las vías aéreas superiores afecta al 2 % de los sujetos que presentan una tuberculosis pulmonar evolutiva. Se trata, muy a menudo, de una lesión faríngea o laríngea, excepcionalmente de una lesión nasal, rinofaríngea o sinusal. La tuberculosis nasal es una infección crónica provocada por Mycobacterium tuberculosis humanis o bovis y caracterizada por su escasa frecuencia y su polimorfismo clínico. Por lo tanto, se descubrimiento es a menudo histológico.*
Aun cuando la quimioterapia antibacilar ha disminuido la frecuencia y mejorado el pronóstico de la tuberculosis nasal, ha igualmente enmascarado sus manifestaciones clínicas. Es por ello que resulta necesario investigar su presencia ante toda granulomatosis de la cara, con el fin de instaurar de manera precoz un tratamiento eficaz.

© 2000, Editions Scientifiques et Médicales Elsevier SAS, París. Todos los derechos reservados.

Reseña histórica

Fue el anatomista italiano Morgagni el primero en describir la tuberculosis nasal, en 1761. En Francia, la primera descripción se atribuye a Bayle, en 1810. Willigk, en 1885, comunica un solo caso en 476 autopsias de pacientes tuberculosos. Clark, veinte años más tarde, es el primero en presentar un caso de tuberculosis nasal primaria. Havens, en 1931, calcula que son diez las lesiones primarias observadas en la literatura americana.

Waldman, en 1981, refiere dos casos y no encuentra sino un caso publicado a lo largo de quince años. En la literatura francesa, Martin destaca, en 1970, menos de 10 casos en diez años.

La localización rinofaríngea sería frecuente puesto que Graff, en 1936, la identifica histológicamente en el 30 % de 118 pactientes tuberculosos y Hollender, en 1948, a partir de un estudio en 24 cadáveres de tuberculosos, la encuentra en el 75 % de los casos. Sin embargo, en la forma primaria y aislada, sería mucho más rara. Save et al, en 1960, cuentan 4 casos en el mundo en diez años.

Es Koshier, en 1985, el primero en referir un caso de tuberculosis osteocartilaginosa de las fosas nasales. En contraposición a esta forma grave y extensa llamada osteítis tuberculosa de Koshier, Hautant describe una forma localizada, tórpida: la osteoperiostitis de Hautant.

Por último, la lesión sinusal parece excepcional puesto que Hersh, en 1938, reconoce 27 casos en el mundo. Oppenheim, en 1955, lleva a 32 el número de casos y, de 1955 a 1968, sólo se publican 6 casos.

En la literatura francesa, Martin encuentra tres casos de tuberculosis sinusal de 1960 a 1970.

Patogenia

La cronicidad de las lesiones y la presencia de *Mycobacterium tuberculosis* (MT) en las fosas nasales de sujetos sanos o tuberculosos sin lesiones anatómicas sugieren una gran resistencia de la mucosa nasal al MT. Son las propiedades mucociliares, bactericidas y la riqueza linfática de la mucosa pituitaria las que se oponen al desarrollo del MT [18, 20]. Algunos factores locales (traumatismo, rinitis crónica) o generales (malas condiciones de higiene, silicosis) serían favorables al desarrollo de la infección [2, 18].

Desde 1985 varios autores hacen énfasis en la importancia de la infección por el VIH como factor de riesgo. Así, un recrudecimiento de la tuberculosis ha sido descrito en Estados Unidos. En New Jersey, el riesgo de tuberculosis en los enfermos seropositivos es del 7 al 10 % por año mientras que en individuos seronegativos el riesgo es del 5 al 10 % en toda la vida.

En Florida, el 27 % de los haitianos VIH seropositivos han desarrollado una tuberculosis activa [12]; esto permite prever una evolución de la curva epidémica en algunas «poblaciones blanco».

La tuberculosis puede alcanzar todas las capas sociales [15].

La lesión nasal puede ser primaria, realizándose la inoculación exógena cuando el individuo se rasca la nariz o aspira partículas bacilíferas. Se evoca un mecanismo comparable

A. Ennouri : *Professeur universitaire, praticien hospitalier ORL.*
H. Hajri : *Assistant des Hôpitaux et des Universités.*
N. Bouzouaa : *Assistant des Hôpitaux et des Universités.*
Hôpital Charles-Nicolle, Tunis, Tunisie.

con el de la primoinfección pulmonar, cuando factores locales se asocian a una resistencia normal de la mucosa pituitaria [2]. No obstante, es difícil eliminar un antecedente de inoculación sanguínea a partir de un foco desconocido.

La lesión nasal puede ser secundaria; la siembra en tales casos se hace sea por vía aérea, por proyección de pequeñas gotas bacilíferas en el momento de una fuerte tos en un sujeto que presenta una tuberculosis pulmonar evolutiva, sea por vía linfática o sanguínea [2].

Estudio clínico *(fig. 1)*

La tuberculosis nasal afecta principalmente a las mujeres entre los 30 y los 40 años, pero puede aparecer en todas las edades.

Desde el punto de vista clínico, las manifestaciones varían según el germen (bovino o humano), su virulencia, el modo de contaminación y el terreno [7, 18]. Así, se describen varias formas anatómicas y clínicas de la tuberculosis nasal, ósea y sinusal.

TUBERCULOSIS NASAL

Se distinguen, por una parte el lupus nasal y el tuberculoma que son lesiones primarias relativamente benignas y paucibacilares y, por otra parte, la tuberculosis ulcerosa de inoculación secundaria relativamente severa y rica en bacilos, pero excepcional en nuestros días.

■ *Lupus nasal* *(fig. 2)*

Es la presentación histológica y clínica más frecuente de la tuberculosis nasal. El lupus nasal constituye una lesión primaria consecutiva al rascado ungueal o a la aspiración de partículas bacilíferas.

Habitualmente, las lesiones se localizan en la parte anterior del tabique o del cornete inferior, raramente a nivel del piso nasal. Las lesiones evolucionan en tres estadios (infiltración, ulceración, esclerosis) que se presentan de manera simultánea, lo que determina el polimorfismo anatómico y clínico del lupus nasal.

Durante la fase inicial, o «coriza atrófica pretuberculosa de Moure», la sintomatología, poco evocadora, es la de una rinitis costrosa con: obstrucción, prurito, costras, ligera exudación.

Al retirar las costras, la mucosa aparece levantada por finas granulaciones rojas o parduscas que, al confluir, determinan una hipertrofia mucosa de aspecto pálido que se encuentra a nivel de la piel de la nariz ósea, infiltrada por los lupomas. Al ser presionados con un vidrio los lupomas, sean cutáneos o mucosos, toman una coloración amarillenta. Las ulceraciones tuberculosas son generalmente superficiales, a veces son profundas y anfractuosas, pero son indoloras y sangran poco.

A lado de estas lesiones, se encuentran vegetaciones que pueden ser obstructivas y lesiones cicatrizales esclerosas y retráctiles, raramente invasoras.

El proceso de ulceración puede conducir a una lisis cartilaginosa anterior, pero respeta el esqueleto óseo.

En esta fase, por contigüidad o por vía linfática, las lesiones pueden difundirse hacia las coanas, la rinofaringe, el oído medio a través de la trompa de Eustaquio, el velo, la bóveda palatina, la faringe, incluso el laringe y también hacia los orificios nasales, el labio superior y las vías lacrimales.

El compromiso ganglionar es relativamente frecuente. Solamente la identificación bacteriológica y/o histológica permiten diferenciar una adenitis tuberculosa de una adenitis reactiva. Igualmente, ante toda adenitis tuberculosa aislada, resulta necesario investigar un foco nasal o faríngeo.

1 *Lupus tuberculoso (colección del Pr Kamoun).*

2 *Lupus tuberculoso (fotografía obtenida gracias a la gentileza del Dr Souissi).*

■ *Tuberculosis pseudotumoral* *(fig. 3)*

Como el lupus, la tuberculosis pseudotumoral es una lesión primaria originada en una inoculación exógena por rascado.

La sintomatología es esencialmente obstructiva con exudación mucopurulenta a veces sanguinolenta, pero sin dolor.

Con la rinoscopia se encuentra una formación bien delimitada, a menudo única y aislada, insertada en la parte anterior del tabique. El tuberculoma es pediculado y sésil, de color rojo, rosado o grisáceo. De consistencia blanda, es indoloro y sangra poco al tocarlo.

La extensión lenta y local puede engendrar una perforación septal por lesión del pericondrio, pero el esqueleto óseo está intacto.

En vista de que el tuberculoma es paucibacilar, solamente la histología puede aportar la confirmación diagnóstica.

■ *Tuberculosis ulcerosa (forma de Cartaz)* *(fig. 4)*

Clásicamente, la tuberculosis nasal ulcerosa se observaba en tuberculosos muy afectados en estado de anergia. En los casos de inoculación sanguínea, las lesiones nasales afectan

3 *Forma pseudotumoral (fotografía obtenida gracias a la gentileza del Dr Souissi).*

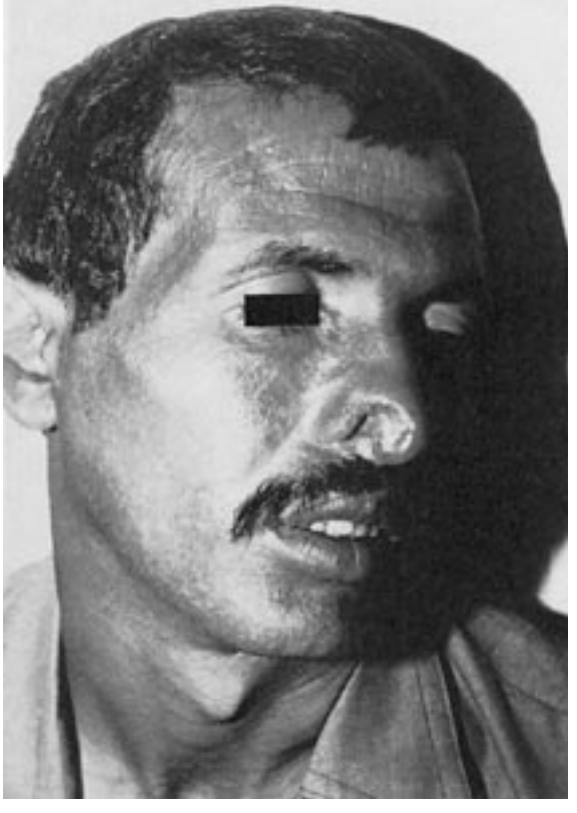

4 *Tuberculosis ulcerosa (fotografía obtenida gracias a la gentileza del Dr Souissi).*

a la mancha vascular, pero también al suelo nasal y al cornete inferior.

Las ulceraciones, superficiales y mínimas al principio, evolucionan lentamente pero de manera muy destructora. A diferencia de las formas lúpica y pseudotumoral, la forma ulcerosa es muy rica en bacilos.

Otrora de pronóstico reservado, esta forma ha casi desaparecido desde la aparición de la quimioterapia antibacilar.

TUBERCULOSIS NASAL ÓSEA

La tuberculosis nasal ósea, inicialmente poco frecuente desde la instauración de la quimioterapia antibacilar es excepcional, clínicamente poco sintomática y de pronóstico relativamente bueno. La infección se hace por vía sanguínea a partir de un foco pulmonar o ganglionar activo. A veces, es en apariencia primaria [1].

Antiguamente se distinguían dos formas:

— una forma grave, extensa, en los sujetos jóvenes: la osteítis tuberculosa de Koshier, que complica una tuberculosis pulmonar activa;

— una forma aislada, localizada en los huesos propios de la nariz, tórpida y de mejor pronóstico: la osteoperiostitis tuberculosa de Hautant.

La radiografía puede ser de gran utilidad, pero no detecta las lesiones precoces y mínimas y los signos radiológicos no son característicos.

Solamente la histología permite confirmar la realidad de la lesión.

SINUSITIS TUBERCULOSAS

La tuberculosis sinusal se observa raramente.

La siembra se hace por vía ósea, sanguínea o linfática. La afección se observa esencialmente en el hombre de todas las edades. Clínicamente, la sintomatología depende del lugar de la lesión y de su extensión. El paciente puede presentar rinorrea purulenta, obstrucción nasal, alteraciones del olfato, adenopatías cervicales, epistaxis, dolores, náuseas, lagrimeo.

La lesión sinusal puede ser de tres tipos:

— mucosa: caracterizada por un engrosamiento de la mucosa sinusal, que puede ser polipoide con una eventual retención de pus y una adenopatía cervical. Es la forma más frecuente [1, 2];

— ósea: puede cursar con caseificación ósea, fistulización o secuestros;

— pseudotumoral.

La dificultad reside en distinguir entre la sinusitis tuberculosa y la producida por gérmenes piógenos.

El diagnóstico bacteriológico por punción sinusal es difícil en la forma mucosa, la pseudotumoral y en las fases iniciales de la ósea. Es fácil en caso de una fístula ósea con caseificación. La histología es más fiable, pero se realiza raramente.

Diagnóstico

El diagnóstico de una tuberculosis nasal depende mucho del grado de sospecha del médico. Los criterios de diagnóstico son de dos tipos:

CRITERIOS RELATIVOS

Son la presencia de una intradermorreacción a la tuberculina positiva, el concepto de contagio tuberculoso, la asociación de una tuberculosis activa en otra localización (no ORL) [10, 13].

CRITERIOS ABSOLUTOS

■ *Prueba bacteriológica*

Es difícil de realizar excepto en las formas ulcerosas, activas. Las lesiones infiltrantes y esclerosas son paucibacilares, de ahí la necesidad de multiplicar los exámenes y de proceder de forma sistemática al examen histológico y bacteriológico de las mucosas rinofaríngea, de los senos y del cavum, sobre todo en caso de antecedentes de tuberculosis. Además de los cultivos en medio de Löwenstein, la inoculación en cobayos es interesante, pero tiene el inconveniente de los falsos positivos y requiere siete semanas de espera [9].

Se han desarrollado nuevas técnicas para el diagnóstico de la tuberculosis. Consisten en detectar los antígenos de las

micobacterias (por ELISA, RIA, PCR, anticuerpos monoclonales) o los anticuerpos séricos (por ELISA o RIA).

Estas técnicas son interesantes en las formas de tuberculosis en las cuales es difícil obtener pruebas bacteriológicas. Pero no han sido aún evaluadas en la tuberculosis de las vías aéreas y digestivas superiores (VADS).

■ *Prueba histopatológica*

Histológicamente, la lesión se presenta en forma de un folículo epitelioide y con células gigantes, en ocasiones con una necrosis de caseificación en el centro.

Diagnóstico diferencial

Se plantea con otras granulomatosis crónicas. En la mayoría de las observaciones recientes de tuberculosis nasal, el diagnóstico de granulomatosis de Wegener ha sido evocado inicialmente [4, 8, 20]. La histología de las dos afecciones es muy similar y solamente la identificación del *Mycobacterium* en la tuberculosis y la detección de anticuerpos anticitoplasmáticos en el Wegener permiten hacer la diferencia. Es necesario, ante cualquier sospecha de Wegener, eliminar una tuberculosis y viceversa [4]. Otras granulomatosis similares desde el punto de vista clínico o histológico a la tuberculosis nasal son la sarcoidosis, la lepra, la sífilis, la granulomatosis en presencia de un cuerpo extraño.

La tuberculosis nasal puede confundirse con un epitelioma; sin embargo, la implantación tumoral anterior y sésil sobre el tabique, el carácter homogéneo, la poca frecuencia de la hemorragia y la ausencia de lisis ósea en la radiografía, abogan contra una lesión maligna. No obstante, puede observarse la asociación [19].

Por último, se pueden también citar la actinomicosis, la blastomicosis y la coccidioïdomicosis.

Tratamiento

El tratamiento es esencialmente médico.

Se preconiza la asociación de una intervención quirúrgica en las formas tumorales y las localizaciones óseas y sinusales, pero según los pocos casos publicados pareciera que, incluso en estos casos, la quimioterapia antituberculosa utilizada como tratamiento único permite la curación; la cirugía se limitaría solamente a las lesiones residuales [1, 3].

Se proponen varios esquemas de quimioterapia antituberculosa. El más utilizado actualmente es el tratamiento corto de 6 a 9 meses. Conlleva la asociación de tres medicamentos antituberculosos de forma cotidiana durante dos o tres meses: isoniazida (INH): 5 a 7 mg/kg/d; rifampicina (RFP): 10 a 20 mg/kg/d y pirazinamida: 15 a 30 mg/kg/d, reemplazados durante los cuatro a seis últimos meses por una terapia biconjugada consistente en INH y RFP administradas de forma cotidiana o a una dosis ajustada, dos veces por semana.

Si se sospecha una resistencia a la INH (países en vía de desarrollo), la fase inicial debe incluir un cuarto medicamento antituberculoso (etambutol o estreptomicina) [12].

Cualquier referencia a este artículo debe incluir la mención del artículo original: Ennouri A, Hajri H et Bouzouaa N. Tuberculose des cavités nasales et paranasales. Encycl Méd Chir (Editions Scientifiques et Médicales Elsevier SAS, Paris, tous droits réservés), Oto-rhino-laryngologie, 20-375-A-10, 1991, 4 p.

Bibliografía

[1] CALVET J., COLL J.O.S., BONPUNT J., FOURNIÉ R. – Ostéite tuberculeuse du frontal. – *J. Fr. ORL,* 1962, *11,* 92-96.

[2] CHODOSH P.L., WILLIAM W. – Tuberculosis of the upper respiratory tract. – *Laryngoscope,* 1970, *80,* 679-695.

[3] COUDRY H., CYGLER B., DUFLOT C., BERNARD M., DUMONT M. – A propos de deux localisations tuberculeuses nasosinusiennes et parotidiennes. – *J. Fr. ORL,* 1973, *22,* 343-345.

[4] COULDERY A.D. – Tuberculosis of the upper respiratory tract misdiagnosed as Wegener's granulomatosis, an important distinction. – *J. Laryngol. Otol.,* 1990, *104,* 255-258.

[5] GEHANNO P., WEBER F., GUEDON C., PICHELIN F., LACHMAN J., MARTIN M., VILDE J.L. – A propos de cinq cas de tuberculose pharyngée observés en un an. – *Ann. Otolaryngol. (Paris),* 1980, *97,* 923-928.

[6] GENTILINI M. – Médecine tropicale. – *Edition Flammarion,* éd., Paris, 1986.

[7] GIGNOUX M., MARTIN H., GADOT P., GIGNOUX B., CHALARD R. – Tuberculose nasale à forme tumorale. – *J. Fr. ORL,* 1970, *29,* 331-332.

[8] HARISSON N.K., KNIGHT R.K. – Tuberculosis of the nasopharynx misdiagnosed as Wegner's granulomatosis. – *Thorax,* 1986, *41,* 219-220.

[9] HEUMANN H. – A propos de la tuberculose de l'oreille moyenne. – *J. Fr. ORL,* 1984, *33,* 473-478.

[10] LEMARCHAND-VENENCIE F., BONVALET D., LEVET R., MOUSSET S., CIVATTE J. – Ulcération tuberculeuse du nez. – *Ann. Dermatol. Vénérol.,* 1983, *110,* 731-732.

[11] MAIR IAIN W.S., CH B., JOHANNSSEN T.A. – Nasopharyngeal tuberculosis. – *Arch. Otolaryngol.,* 1970, *92,* 392-393.

[12] NOEL G.E. – La tuberculose et les infections à mycobactéries. – *Lettre de l'infectiologue de la microbiologie à la clinique,* 1990, *5,* [Suppl.] 20, 716-719.

[13] ROHWEDDER J.J. – Upper respiratory tract tuberculosis. Sixteen cases in a general Hospital. – *Ann. Intern. Med.,* 1974, *80,* 708-713.

[14] SAIM D.W., CROWTHER J.A. – Primary nasal tuberculosis masquerading as a malignant tumour. – *J. Laryngol. Otol.,* 1988, *102,* 1150-1152.

[15] SHARAN R. – Primary tuberculosis of the nose. – *Practitioner,* 1981, *225,* 1506-1507.

[16] SHUKLA G.K., DAYAL D., CHAMBRA D.K. – Tuberculosis of maxillary sinus, 1988, T. 6 et 7.

[17] SODA A., RUBIO H., SALAZAR M., GANEM J., BERLANGA D., SANCHEZ A. – Tuberculosis of the larynx clinical aspects in 19 patients. – *Laryngoscope,* 1989, *99,* 1147-1150.

[18] TERRACOL J. – Les maladies des fosses nasales. – *Masson et Cie,* éd., Paris.

[19] VRAT V.E.D., SAHARIA R.S., NAYYER M. – Co-existing tuberculosis and malignancy in the maxillary sinus. – *J. Laryngol. Otol.,* 1985, *99,* 397-398.

[20] WALDMAN S.R., HOWARD L. LEVINE, BRUCE A. SEBEK, WILLARD PARKER, HARVEY M. TUCKER. – Nasal tuberculosis, a forgotten entity. – *Laryngoscope,* 1981, *91,* 11-16.

[21] WATRIN M.M.E., MENDELSOHN P. – Abcès froid palpébral révélateur d'une sinusite maxillaire tuberculeuse. – *Bull. Soc. Ophtalmol.,* 1968, 1124-1128.